Aus der Kgl. Chirurgischen Universitätsklinik Halle
(Direktor: Professor Dr. SCHMIEDEN)

1918

JUN 19

Ueber das Auftreten toxischer Kiefernekrosen infolge antiluetischer Behandlung

Inaugural-Dissertation

zur

Erlangung der Doktorwürde

der

Hohen Medizinischen Fakultät
der vereinigten Friedrichs-Universität Halle-Wittenberg

vorgelegt von

Werner Schulze
Medizinalpraktikant, Feldunterarzt
im thüring. Fußartillerie-Regiment Nr. 18

Mit 4 Abbildungen im Texte

Jena
Gustav Fischer
1918

Gedruckt mit Genehmigung der Medizinischen Fakultät der Universität Halle.

Referent: Herr Professor Dr. SCHMIEDEN.

Besonderer Abdruck
aus den
„Mitteilungen aus den Grenzgebieten der Medizin und Chirurgie"
Dreißigster Band. 3. Heft
1918
Verlag von Gustav Fischer in Jena

Seit langem sind jene Krankheitsbilder der Mundhöhle und der Kiefer bekannt, die sich im Verlaufe chronischer Intoxikationen mit Phosphor und Arsen entwickeln können; es entsteht dabei eine mehr oder weniger schwere Stomatitis, an die sich schließlich bei Phosphor- und Quecksilbervergiftungen öfter eine Nekrose des Kiefers anschließt. Auch die chronische Antimonvergiftung zeitigt Ulzerationen der Mundhöhle, doch scheinen hierbei Kiefernekrosen noch nicht bekannt geworden zu sein. Dahin gehende Beobachtungen bei Anwendung der Arsen- und der neuerdings in die Therapie der Lues aufgenommenen organischen Antimonverbindungen sind mir in der Literatur bisher nicht vorgekommen. Die ersterwähnten Krankheitsbilder sind in Deutschland seit der Verdrängung der gefährlichen Giftstoffe aus der Industrie sehr selten geworden; auch ist die therapeutische Verwendung großer Quecksilbermengen seit der Kombination der Quecksilber- mit der Salvarsanbehandlung erheblich eingeschränkt worden.

Ich glaube mich daher berechtigt, über 5 kurz nacheinander in der Chirurgischen Klinik in Halle behandelte Fälle von toxischer Kiefernekrose zu berichten.

Die hauptsächlichsten Gesichtspunkte, unter denen ich meine Untersuchungen angestellt habe, sind folgende: Ist es erstens sicher nachweisbar, daß die beobachteten Nekrosen durch eines der erwähnten Elemente hervorgerufen sind?

Zweitens: Ergibt sich die Möglichkeit, da sämtliche Nekrosen im Verlaufe oder einige Zeit nach medikamentöser Anwendung von Arsen- oder Quecksilberpräparaten erfolgt sind, durch bestimmte einschränkende Maßnahmen die Patienten vor einem so schmerzhaften, unangenehmen und langwierigen Leiden zu schützen?

Und drittens: Ist das Salvarsan vermöge seines Arsengehaltes überhaupt imstande, dieselben Knochennekrosen hervorzurufen, wie sie früher in der Phosphorindustrie vorkamen, oder kommt ihm eine kumulative Wirkung bei gleichzeitiger Anwendung von Quecksilber zu?

Im Salvarsan ist das Arsen in der dreiwertigen Form enthalten, die, wie Fr. Müller nachgewiesen hat, allein als dem tierischen Körper gegenüber different, und daher toxisch, als therapeutisch wirksam in Frage kommt, während die fünfwertige Form des Arsens gänzlich indifferent ist. Die bei uns beobachteten Krankheitsbilder ähnelten mehr denen der typischen Phosphornekrose, so daß bei der nahen Ver-

wandtschaft von Arsen und Phosphor der Gedanke nahelag, ob da schädigende Agens nicht im Salvarsan zu suchen sei. Vor der Ver folgung der angeschnittenen Fragen möchte ich zunächst die Kranken geschichten der 5 Fälle wiedergeben, wobei vorausgeschickt werden muß daß es sich bei dem ersten der 5 beobachteten Nekrosenfälle um ein Schädigung handelt, die durch örtliche Einwirkung von Arsen entstande ist. Da der Verlauf der Erkrankung sehr den anderen beschriebene Fällen ähnelt, bietet er zum Vergleich mit diesen mancherlei Gelegenheit

Krankengeschichten.

1. Fall. Die Patientin G. S. aus B., ein 12-jähriges Mädchen vo kräftigem, gesundem Bau, das bis dahin nie ernstlich krank gewesen war erkrankte Ende September 1916 an Zahnschmerzen im linken Oberkiefer Sie begab sich zu einem Zahntechniker in B., der ihr den zweiten Prämolar zahn im linken Oberkiefer plombierte. Am folgenden Tage schwoll di linke Gesichtshälfte sehr stark an, die Pat. bekam sehr heftige Zahn schmerzen und bemerkte, daß sämtliche Zähne im linken Oberkieferzahn fortsatz anfingen sich zu lockern. Der zu Rate gezogene Arzt stellt zwischen dem behandelten und seinem Nachbarzahn eine kleine Wund im Zahnfleisch fest. Das Zahnfleisch war an dieser Stelle weit zurück geschoben, sehr heftig entzündet und am Rand grau verfärbt. Es stellt sich heraus, daß der Gehilfe des behandelnden Technikers die zur Des infektion der ausgebohrten Zahnhöhle gebräuchliche arsenige Säure zur Teil statt in den Zahn in das Zahnfleisch zwischen den beiden Zähne geschoben hatte. Außerdem war anscheinend zu viel arsenige Säure i den Zahn gebracht worden, die durch das Foramen apicale sehr schne in den Kiefer eindrang. Schließlich war die Füllung nicht durch ein gute Dichtungsmittel (z. B. Guttapercha), sondern nur durch einen Wattebausc abgeschlossen worden. Da eine starke Entzündung des ganzen Zahn fleisches des linken Oberkieferzahnfortsatzes bestand, schickte der behan delnde Arzt die Pat. in die Chirurgische Universitätsklinik zu Halle Bei der Aufnahme wurde festgestellt, daß die Schleimhaut im Bereich de linken Oberkieferzahnfortsatzes sehr stark geschwollen und entzündet wa Die Entzündung war auch auf die Schleimhaut des Gaumens und auf di Innenseite der linken Oberlippe übergegangen. Am Zahnfortsatz war di Schleimhaut grau verfärbt, im übrigen war sie in dem bezeichneten Gebie stark gerötet. Der Eckzahn sowie die Prämolaren und Molarzähne de linken Oberkiefers waren stark gelockert. Diese Zähne standen 2—3 m über die normale Zahnreihenhälfte des Oberkiefers heraus. Der Versuc die Zähne beim Schließen der Kiefer vollkommen aufeinander zu bringe war unmöglich und machte der Pat. augenscheinlich sehr starke Schmerze Außerdem bestand eine Entzündung der linken Ohrspeicheldrüse. Infolg dessen war die ganze linke Gesichtshälfte sehr stark angeschwollen. D Lidspalte konnte nur bis zur Hälfte der normalen Weite geöffnet werde Ein Röntgenbild zeigte keine Besonderheiten des linken Oberkiefers.

Die Behandlung übernahm die Universitätszahnklinik in Halle. E wurden stündliche Mundspülungen mit Wasserstoffsuperoxyd unternomme Nach 4 Tagen war der zweite linke obere Prämolarzahn so stark g lockert, daß er sich mitsamt einem etwas übererbsengroßen Sequest der zugehörigen Alveole leicht entfernen ließ. Der Rand des umgebende Zahnfleisches hatte sich etwas zurückgezogen und war noch sehr star geschwollen und grau verfärbt, während im übrigen die Stomatitis ur

Parotitis etwas zurückgegangen war. Die durch die Extraktion entstandene Höhle wurde mit Perhydrol ausgespült. Im Laufe der nächsten Tage lockerten sich noch der erste linke obere Prämolarzahn, sowie der erste und dritte Mahlzahn derartig stark, daß sie ebenfalls extrahiert werden mußten. Die Stomatitis und Parotitis ging hierauf stark zurück, worauf die Pat. in ambulante Behandlung nach B. entlassen wurde. Die durch die Extraktion gesetzten Kieferwunden waren noch nicht zugeheilt, vielmehr locker mit Vioformgaze tamponiert. Das aus Prämolarzahn und Kiefersequester bestehende Präparat, das bei der ersten Zahnextraktion gewonnen worden war, wurde im Pharmakologischen Institut der Universität Halle untersucht. Leider konnte die Probe, durch Zerspringen einer Marshschen Röhre unterbrochen, nicht durchgeführt werden. Bei der Untersuchung der Pat. am 29. Nov. 1916 fand sich im Bereich der früheren Prämolarzähne und des ersten Mahlzahnes eine große, weit in den Processus alveolaris des Oberkiefers hineinreichende Wunde, die ziemlich fest austamponiert war. In der Zwischenzeit hatten die von den Extraktionen herstammenden Wunden nämlich so stark geeitert, daß man zu einer Längsinzision gezwungen gewesen war, um dem Eiter freien Abfluß zu verschaffen. Man war mit einem Längsschnitt auf der Kuppe des Alveolarfortsatzes eingegangen und hatte die Schleimhaut und das Zahnfleisch nach beiden Seiten herumgeklappt. Am 29. Nov. sah die Wunde ganz gut aus, doch war das angrenzende Zahnfleisch und die Schleimhaut der Innenseite der linken Oberlippe noch entzündet. Der linke Oberkiefer war ziemlich stark klopfempfindlich, eine Parotitis, irgendeine auffällige Schwellung der linken Gesichtshälfte war nicht mehr vorhanden. Das Röntgenbild zeigte einen Schatten in der Gegend der linken Highmorshöhle. Die Konturen des Alveolarfortsatzes der linken Oberkieferhälfte sind undeutlich und aufgelockert mit unscharfen, zackigen Rändern. Die weitere Behandlung beschränkte sich auf eine lockere Tamponade der Mundhöhle sowie regelmäßige Mundspülungen mit Wasserstoffsuperoxyd. Ende Dezember war die Wunde vollkommen zugeheilt. Die Pat. wurde daraufhin als geheilt entlassen.

2. Fall. Pat. M. Z. aus L. November 1912 luetische Infektion, darauf Primäraffekt am Frenulum. Im Dezember 1912 machte Pat. die erste antisyphilitische Kur durch und bekam 3 Spritzen Salvarsan 0,3 und 9 Spritzen Quecksilber. Hierauf verschwand der Primäraffekt. Im Juni 1913 unternahm der Pat. prophylaktisch eine Schmierkur, aus 25—30 Einreibungen mit grauer Salbe bestehend. Da im Februar 1914 die Wassermannsche Reaktion wieder positiv wurde, schloß sich eine Kur an, bei der 3 Spritzen Neosalvarsan zu 0,3 und 9 Spritzen Quecksilber verabfolgt wurden. Pat. hatte im Frühjahr und Sommer in heißer Gegend anstrengende Arbeit zu leisten und bekam im August 1914 als sekundäre Erscheinung ein Erythema nodosum (?) auf der Brust. Der jetzt zu Rate gezogene ausländische Arzt unternahm eine Quecksilberkur, in deren Verlauf der Pat. zunächst in dreitägigen Zwischenräumen 15, dann nochmals 20 Spritzen Quecksilber bekam. Kombiniert war diese Behandlung mit einer Jodkur. Die zweite Reihe von 20 Einspritzungen unterbrach Z., indem er einen anderen Arzt zu Rate zog. Das Erythem war nach der 4. Quecksilberspritze der zweiten Serie verschwunden. Der nunmehr im Februar 1915 konsultierte zweite Arzt unternahm zwei kombinierte Quecksilber-Salvarsankuren sowie eine Jodkur. Im Juli 1915 ging Pat. wegen einiger kariöser Zähne zum Zahnarzt. Dieser verschrieb ihm für den fehlenden zweiten linken oberen Molarzahn eine Prothese, die mit einer Goldkrone am Nachbarzahn, dem letzten

Molarzahn, befestigt wurde. Nach einiger Zeit stellten sich Zahnschmerzen ein, und die Krone drückte beim Kauen. Die Schmerzen wurden stärker und griffen auch auf den Kiefer über. November 1915 waren die Schmerzen so stark, daß Z. nichts mehr essen konnte. Gleichzeitig stellte sich anhaltender Durchfall sowie dauerndes Uebelkeits- und Schwindelgefühl ein. Mitte Dezember ließ sich Pat. die Zähne von einem anderen Zahnarzt nachsehen, der die schlecht sitzende Goldkrone entfernte und feststellte, daß unter ihr das ganze Zahnfleisch abgestorben war und der Knochen frei zutage lag. Der betreffende Mahlzahn mußte jetzt gezogen werden. Es wurden dauernde Mundspülungen verordnet. Trotzdem griff die Entzündung des Zahnfleisches immer weiter um sich, und zwar schwoll die Schleimhaut des ganzen Alveolarfortsatzes mitsamt der entsprechenden Gaumenschleimhaut stark an und entzündete sich heftig. Die die abgestorbene Alveole umgebenden Schleimhautränder wurden grau und zogen sich immer mehr zurück, so daß die Hälfte der Alveole frei zutage lag. Auch der benachbarte Backenzahn wurde sehr locker, zeigte ähnliche Entzündung der umgebenden Schleimhaut. Der Pat. begab sich jetzt in die Behandlung der Universitätszahnklinik in Halle. Hier wurden Spülungen mit Wasserstoffsuperoxyd angeordnet und der in Mitleidenschaft gezogene Molarzahn im Dezember 1916 extrahiert. Da die Nekrose des Kiefers sich auf zwei Alveolen ausbreitete, überwies Herr Prof. Koerner den Pat. im Januar 1916 der Privatklinik des Herrn Prof. Schmieden. Hier wurde alsbald die operative Entfernung des Sequesters vorgenommen. Derselbe war noch nicht völlig gelöst, doch gelang es, durch schrittweises Vorgehen so viel von dem nekrotischen Gewebe Stück für Stück abzukneifen, daß kurze Zeit nach der Operation die jauchige Sekretion aufhörte. Der Rest des nekrotischen Knochengewebes stieß sich hierauf leicht in die Mundhöhle ab. Bei der Operation blieb an der betreffenden Stelle des Unterkiefers eine kaum kleinfingerdicke Knochenspange erhalten. Die Totenladenbildung war sehr gering. Die Nachbehandlung bestand in lockerer Tamponade der Wunde und Mundspülungen mit Wasserstoffsuperoxyd. Die Wundhöhle heilte rasch vollkommen aus, auch die Stomatitis war nach kurzer Zeit vollkommen zurückgegangen. Bei der chemischen Analyse fand sich in den Haaren des Pat. kein Arsen. Der Kiefersequester konnte leider nicht zur Untersuchung eingeschickt werden.

3. Fall. Pat. R. L. aus X. hat folgende Krankengeschichte: L. ist zur Zeit 27 Jahre und bis 1913 nie ernstlich krank gewesen. 1913 zog er sich eine gonorrhoische Infektion zu, die aber nach 6 Wochen abgeheilt gewesen sein soll. Hierauf erwarb sich Pat. während des Feldzuges eine Lues; im Januar 1916 zeigte sich ein Bubo in der rechten Leistenbeuge, der unter Hinterlassung einer großen, roten Narbe abheilte. Im Februar hatte Pat. dann Schlingbeschwerden und Quaddeln in der Aftergegend, im April kamen zwei kleine Zungengeschwüre und Haarausfall hinzu. Daraufhin unterzog er sich von Ende April bis Anfang Juni 1915 in einem Heimatlazarett einer antiluetischen Kur. Er machte eine Schmierkur durch, 4 Wochen lang bekam er täglich Einreibungen mit grauer Salbe und gegen Ende der Kur 4 Spritzen Salvarsan zu 0,45—0,75. Hierauf verschwanden alle Erscheinungen. In den folgenden drei Monaten erhielt Pat. als Nachkur 10 Spritzen Mercinol. Zum Schluß war die Wassermannsche Reaktion negativ, und Pat. kam Ende August 1915 wieder ins Feld. Während eines vierwöchigen Urlaubs im Januar 1915 machte L. eine Nachkur durch, da der Wassermann leicht positiv ausfiel. Er bekam 4 Spritzen Salvarsan zu 0,45—0,75 sowie 4 Spritzen Mercinol. Gegen

Ende der Kur schwoll das Zahnfleisch in der Gegend der letzten Backenzähne stark an und entzündete sich. Beim Kauen hatte Pat. starke Schmerzen in den beiden letzten Molarzähnen jeder Unterkieferseite. Die Erscheinungen wurden als gewöhnliche Anzeichen des Durchbruchs der Weisheitszähne ausgelegt, und L. kam wieder ins Feld. Die Schmerzen beim Kauen wurden sehr viel stärker, auch schwoll das Zahnfleisch sehr stark an. Der Truppenarzt stellte Quecksilbervergiftung fest und ließ Mundspülungen mit Wasserstoffsuperoxyd und Myrrhentinktur machen. Da trotzdem die Anschwellungen sich immer mehr entzündeten, schließlich aufgingen und eine Menge Eiter entleerten, ja die Entzündung auch auf das Zahnfleisch der benachbarten Molarzähne übergriff, wurde der Pat. in das Kriegslazarett geschickt, wo man ihn erst mit Chromsäurepinselungen behandelte, dann aber 3 Molarzähne im Unterkiefer extrahieren mußte.

Hierauf heilte die Entzündung des Zahnfleisches, stellte sich aber Ende März 1916 in erhöhtem Maße wieder ein. Da jetzt gleichzeitig starke Drüsenschwellungen auf beiden Seiten unter dem Unterkiefer und am Halse auftraten, kam Pat. wieder ins Kriegslazarett. Die Wassermannsche Reaktion war wiederum positiv. Er bekam 10—12 Tage lang Jodkali $^{8}/_{200}$ 3 Eßlöffel täglich. Die Drüsenschwellungen nahmen hierauf noch zu. Einige Tage später extrahierte man in Aethernarkose die beiden letzten Molarzähne auf beiden Seiten im Unterkiefer. Das Wundbett wurde ausgekratzt und tamponiert. Einige Zeit danach wurde im Aetherrausch die Drüsenschwellung unter dem linken Unterkieferast inzidiert, da sich ein Abszeß gebildet hatte. Es entstand eine Wunde, die mit der Mundhöhle kommunizierte und mit Wasserstoffspülungen und Tamponade behandelt wurde. Gleichzeitig wurden die Zähne mit einem Wattebausch gereinigt. Zu dieser Zeit bekam L. 2 Spritzen Salvarsan zu 0,3 und 0,45. Da auch die rechtsseitigen unter dem Unterkiefer liegenden Drüsen abszidierten, bekam der Pat. 3 Spritzen Kollargol, die nach vorübergehender Temperaturerhöhung auf 40,5 die Drüsenschwellung stark zurückgehen ließen. Während dieser Behandlung (April 1916) war Pat. bettlägerig und bekam flüssige Diät, da er eine Kieferklemme mittleren Grades hatte. Bis zum Mai 1916 wurden die von der Operation her stammenden Wundhöhlen des Unterkiefers täglich tamponiert. Dabei wurde aus der rechten Kieferhälfte ein markstückgroßer, $^{1}/_{2}$ cm dicker Sequester entfernt. Nach einiger Zeit neigte und verschob sich der ganze Unterkiefer stark nach rechts. Ein Röntgenbild zeigte eine doppelte, spontane Fraktur des Unterkiefers: auf beiden Seiten dicht vor dem Angulus mandibulae war der Kieferast gebrochen. Eine ganze Anzahl von Sequestern lag in den vorhandenen ziemlich großen Knochenhöhlen. Nach Feststellung dieses Befundes wurde Pat. Ende Mai mit dem Lazarettzug in die Heimat nach dem Festungslazarett in B. gesandt. Nach Anfertigung einiger Röntgenbilder wurde L. dann auf eigenen Wunsch nach Halle verlegt, wo er in einem Hilfslazarett aufgenommen wurde. Die Behandlung übernahm die Universitätszahnklinik in Halle. Bei der Aufnahme Ende Juli 1916 fand sich außer der Kieferfraktur unter dem linken Unterkieferast eine sezernierende, bis auf den Knochen reichende Fistel. Es wurde eine Unterkieferstützschiene eingelegt, die die Frakturteile des Kiefers gegeneinander feststellte und in normale Lage brachte. Die Fistelwunde wurde trocken verbunden. Sie schloß sich Mitte Juli vollkommen. Die Kieferfraktur dagegen wollte nicht fest werden, und da auch Ende Oktober noch keine Konsolidierung erreicht war, überwies die Zahnklinik den Pat. Herrn Prof. Schmieden zur weiteren Behandlung. Dieser führte eine osteoplastische Operation aus, wobei nach Exstirpation aller bindegewebigen Narben-

wucherungen und nach Anfrischung der Frakturenden ein Knochenspan aus der rechten Tibia mit 6 Drähten als Brücke zwischen den Frakturenden verankert wurde. Hierauf wurde die Weichteilwunde durch schichtweise Naht verschlossen. Die Wunde heilte gut zu, und Mitte November ergab eine Untersuchung, daß die Fraktur vollkommen fest geworden war. Ein Röntgenbild bestätigte den Befund. Nach einer anfänglichen kleinen Stichkanaleiterung war Ende November auch die Weichteilwunde vollkommen zugeheilt.

4. Fall. Frl. E. T. aus O., 25 Jahre alt. Suchte im Dezember 1915 wegen Kopf- und Kreuzschmerzen sowie wegen einer kleinen Wunde an der Innenseite des rechten Oberschenkels, die sie sich beim Radfahren zugezogen haben wollte, den Arzt auf. Dieser stellte Lues fest und begann mit einer spezifischen Kur. Die Pat. bekam am 15. Dez. eine Spritze Neosalvarsan 0,3 intravenös. Am 30. Dez. folgte eine Injektion von Neosalvarsan 0,45 und Mercinol, worauf sich am folgenden Tage starke Salivation und beim Kauen Schmerzen in den Schneidezähnen des Unterkiefers einstellten. Frl. T. mußte hierauf regelmäßige Mundspülungen vornehmen und bekam am 6., 13. und 20. Jan. nochmals gleichzeitig Mercinol- und Neosalvarsaninjektionen, am 6. 0,45, an den beiden anderen Tagen je 0,6 Neosalvarsan intravenös. Das nebenbei verabreichte Mercinol von Neisser wurde in Mengen von 1,0 wöchentlich einmal 6 Wochen lang intraglutäal gegeben. Hierauf wurde der Speichelfluß sehr stark, es trat eine allgemeine Entzündung der Mundschleimhaut ein, und auch die Zahnschmerzen beim Kauen verschlimmerten sich zusehends. Der behandelnde Arzt brach deshalb die Kur ab und schickte die Pat. auf 2 Monate nach Hause. Trotz dauernder Mundspülungen nahmen die Zahnschmerzen zu; die unteren Schneidezähne wurden weich und bröckelig. Beim Kauen lösten sich kleine Splitter von ihnen ab. Die Schmerzen gingen mit der Zeit auf den ganzen Unterkiefer über. Ende Februar entzündete sich die Schleimhaut des Unterkieferzahnfortsatzes, die Zahnfleischränder im Gebiet der Unterkieferschneidezähne verfärbten sich weißlich. Die Zähne selbst begannen sich zu lockern. Da nach ein paar Tagen auch die Eckzähne und Prämolarzähne anfingen locker zu werden, begab sich die Pat. nach E. zu einem Spezialarzt für Dermatologie. Der Allgemeinzustand der Pat., die abgemagert war und sich sehr elend fühlte, war ein ziemlich schlechter, so daß von einer größeren Kur abgesehen wurde. Es wurden der Pat. nur eine Eisentinktur und regelmäßige Mundspülungen empfohlen. Die Zahnschmerzen nahmen noch mehr zu, das Zahnfleisch zog sich am Unterkiefer an den Rändern immer mehr zurück, ein starker unangenehmer Mundgeruch begann die Pat. zu belästigen, und einige Tage nach der letzten ärztlichen Untersuchung, Ende März 1916, fingen die Schneidezähne des Unterkiefers an auszufallen. Nach einiger Zeit wurden auch die Eck- und Vormahlzähne immer lockerer und ließen sich schließlich aus den Alveolen spielend leicht herausheben. Von ihrem Arzt wurde jetzt Frl. T. in die Universitätshautklinik nach H. geschickt, wo man die Zahnfleischränder mit Höllenstein ätzte und dauernde Mundspülungen vornahm. Trotzdem hielten die starken Zahn- und Kieferschmerzen an, ein überaus starker Speichelfluß stellte sich wiederum ein, und der dauernde üble Geruch machte der Pat., deren Allgemeinbefinden immer schlechter wurde, das Leben zur Qual. In der Zeit bis Ende April, in der die Pat. in der Hautklinik weilte, fielen auch die letzten Unterkieferzähne aus. In der folgenden Zeit löste sich das Zahnfleisch immer mehr von den leeren Unterkieferalveolen ab, die schließlich,

grauweiß verfärbt, vollkommen frei in die Mundhöhle ragten. An den Zahnfleischrändern bildeten sich weiche, ziemlich schnell wachsende Granulationen, die in der Hautklinik Ende Mai mit Höllenstein geätzt wurden und daraufhin wieder zurückgingen. In dieser Zeit ragte der Unterkieferalveolarfortsatz zur größeren Hälfte, sich sequestrierend, frei in die Mundhöhle. Man riet der Pat. abzuwarten, bis der Sequester sich spontan abstoßen würde, doch da der entsetzliche Mundgeruch auf die Dauer immer unerträglicher wurde, da sich ferner eine Schwellung und Entzündung beider Ohrspeicheldrüsen zu entwickeln begann und sich auch ein allgemeiner körperlicher Schwächezustand einstellte, überwies die Hautklinik die Pat. der Chirurgischen Universitätsklinik zur operativen Entfernung des Sequesters und zur weiteren Behandlung.

Fig. 1. Patientin E. T. bei der Aufnahme in die Klinik. Man sieht die Schwellung der ganzen unteren Gesichtshälfte bis in die Gegend der Ohrspeicheldrüsen.

Bei der Aufnahme fand sich eine starke Schwellung beider Gesichtshälften in der Unterkiefergegend (vgl. Fig. 1). Es bestand eine mittlere Kieferklemme; öffnete man den Mund, so fiel sofort ein außerordentlich heftiger Foetor ex ore auf. Bei der Untersuchung der Mundhöhle zeigte sich, daß der ganze Alveolarfortsatz des Unterkiefers 3—4 mm hoch vollkommen von Zahnfleisch entblößt in die Mundhöhle ragte (Fig. 2). Die Zähne des Unterkiefers fehlten sämtlich. Das Zahnfleisch war heftig entzündet, stark gerötet und nur an den Rändern grauweißlich verfärbt. Die Entzündung hatte auch auf die Schleimhaut der Unterlippe und beider Wangen übergegriffen. Kaubewegungen und Bewegungen des Kiefers beim Sprechen waren stark schmerzhaft. Ein Röntgenbild zeigte, daß der ganze Unterkieferalveolarfortsatz nebst Teilen der aufsteigenden Kieferäste einen einzigen riesigen Sequester bildete, unter dem eine Totenlade zu sehen war. Nachdem die Pat. einige Tage stündliche Mund-

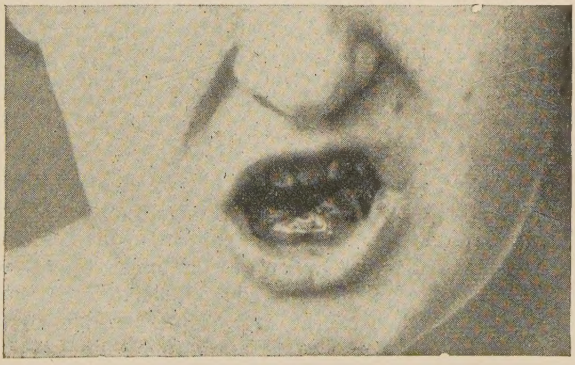

Fig. 2. Patientin E. T. mit geöffnetem Mund. Man bemerkt die Kieferklemme (Patientin versucht krampfhaft, den Mund möglichst weit zu öffnen) und den nekrotischen Unterkieferalveolarfortsatz.

spülungen vorgenommen hatte, wurde in Aethernarkose der Mund durch Heistersche Klemmen geöffnet und der ganze Sequester in einem Stück mit einer Knochenfaßzange herausgehoben. Die geringe Nachblutung wurde durch Tamponade mit warmen Kochsalztupfern mit Adrenalinbeimischung gestillt. Die Wundhöhle schloß sich glatt im Verlaufe von 2 Wochen. Unter dauernder Spülung mit Wasserstoffsuperoxyd ging die Entzündung der Mundschleimhaut und die Kieferklemme wesentlich zurück. Der Foetor ex ore verschwand. Die Pat. wurde bald darauf entlassen. Bei der Nachuntersuchung im Oktober 1916 fand man völlige Ausheilung der Kieferwunde sowie der Stomatitis. Die fehlende untere Zahnreihe wurde durch eine Hartgummiprothese ersetzt, die in der Universitätszahnklinik hergestellt war. Die Anbringung der Prothese war sehr schwierig, da ja nur noch die beiden Proc. condyloidei vom ganzen Unterkiefer übriggeblieben waren. Die Prothese mußte also auf feste

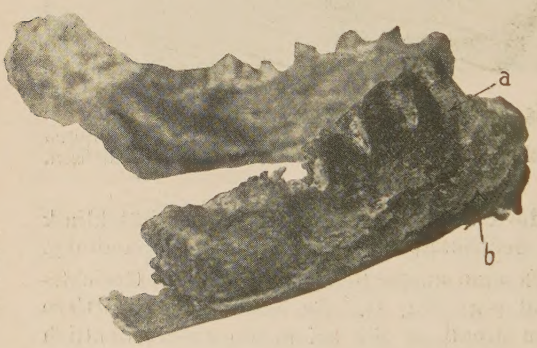

Fig. 3.

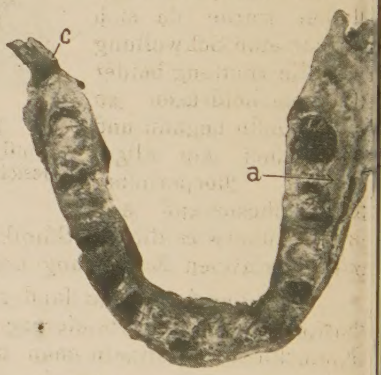

Fig. 4.

Fig. 3. Der Kiefersequester der Patientin E. T. Seitenansicht. Unter den bröckeligen Massen des Alveolarfortsatzsequesters *a* liegt bei *b* die festere Totenlade.

Fig. 4. Kiefersequester der Patientin E. T. Aufsicht. Man sieht die einzelnen Alveolarfächer und die schon zu den aufsteigenden Kieferästen gehörigen Knochenteile (*c*). Man kann wiederum deutlich die Totenlade *b* von dem übrigen Sequester *a* unterscheiden.

Knochenstützpunkte verzichten, sie erreichte trotzdem einen sehr exakten Sitz bei guter Gebrauchsfähigkeit, indem sie der vorhandenen Muskelhauthülle auf das genaueste angepaßt wurde sowie durch ihre eigene Schwere.

Das bei der Operation gewonnene Präparat war ein großes nekrotisches, grauschwarz gefärbtes, an der Oberfläche stachelig aussehendes, schmierig belegtes Knochenstück. Der Sequester ließ an seinem oberen Rande sämtliche Alveolen der Unterkieferzähne erkennen. Er stellt seinen Konturen nach den ganzen Unterkieferalveolarfortsatz und einen Teil der aufsteigenden Kieferäste dar (Fig. 3 und 4). Die leeren Alveolen waren schwarz verfärbt und enthielten bröckelig-schmierige Massen. An dem großen Präparate ließ sich von dem oberen alten, ursprünglichen Alveolarfortsatzsequester die darunter gelegene, ebenfalls abgestorbene und abgestoßene Knochenneubildung, die Totenlade, unterscheiden. Diese war härter, nicht ganz so bröckelig und heller gefärbt als der alte ursprüngliche Sequester.

Die chemische Untersuchung des Präparates, vorgenommen im Pharmakologischen Institut, ergab nachweisbaren, ziemlich geringen Arsen-

gehalt. Die ebenfalls dort untersuchten Haare der Pat. enthielten kein Arsen.

5. Fall. Frl. S. W. aus D., 27 Jahre alt. Aus der Vorgeschichte der Pat. geht hervor, daß sie sich zu Pfingsten 1913 eine Lues erwarb, die sich im September desselben Jahres durch Plaques muqueuses der Mundschleimhaut und kurz darauf durch Erytheme im Gesicht sowie am Oberkörper und an den Oberschenkeln bemerkbar machte. Ende September kam die Pat. infolgedessen in ein Krankenhaus, wo sie zwei Spritzen Salvarsan intravenös bekam, worauf die Erscheinungen wieder verschwanden. Als sich im Januar 1914 wieder Entzündung der Schleimhaut der Innenseite der rechten Wange einstellte, wurde die entzündete Stelle von dem zugezogenen Arzte mit Höllenstein geätzt. Außerdem erhielt die Pat. zwei Spritzen Neosalvarsan subkutan in den linken Oberarm. Hierauf ging die Entzündung zurück, doch erkrankte Frl. W. zu Pfingsten desselben Jahres mit starken Kopf- und Augenschmerzen sowie offensichtlich zunehmender Verschlechterung des Sehvermögens auf beiden Augen. In der Augenklinik, in der eine syphilitische, retrobulbäre Neuritis festgestellt wurde, unternahm man eine Schmierkur, worauf sich die Sehkraft der Augen besserte und die Kopfschmerzen verschwanden. Da Ende Juli auch die Wassermannsche Reaktion negativ wurde, entließ man die Pat. Im Jahre 1915 machte Frl. W. wegen Wiederauftretens der Plaques muqueuses der Mundschleimhaut, und da sich Erosionen an den großen Labien zeigten, vier Salvarsankuren durch. Im Verlaufe der letzten Kur, im Dezember, erhielt sie 0,4 Altsalvarsan intravenös. Im Mai 1916 zeigten sich wiederum Erosionen an der Zunge, worauf Frl. W. 0,4 Altsalvarsan, und zwar nochmals intravenös, bekam. Zu Beginn desselben Monates hatte die Pat. starke Zahnschmerzen in zwei Molarzähnen und einem Prämolarzahn des linken Unterkiefers. Sie ließ sich die Zähne von einem Zahnarzt plombieren, doch blieben die Zahnschmerzen in der Gegend des ersten Prämolarzahnes im linken Unterkiefer bestehen, sie wurden allmählich sogar immer heftiger und dehnten sich auf den Kiefer aus. Das Zahnfleisch in der Gegend des Zahnes schwoll an, rötete sich und zeigte alle Anzeichen einer starken Entzündung. Nach einer Woche fiel der Zahn aus, worauf sich die Wunde nicht schloß und auch die Kieferschmerzen nicht besser wurden. Das umgebende Zahnfleisch war entzündet, wucherte empor, beinahe bis zu den Kauflächen der benachbarten Zähne emporragend, verfärbte sich aber mit der Zeit grauweißlich und zog sich stark zurück. Bei Druck auf die Alveolarränder entleerte sich Eiter und zu gleicher Zeit trat ein übler Mundgeruch auf, der die Pat. sehr stark belästigte. Da die Kieferschmerzen und der Mundgeruch allmählich unerträglich wurden und sich gleichzeitig eine starke Schwellung in der Gegend der linken Ohrspeicheldrüse zeigte, begab sich die Pat. in die Kgl. Chirurgische Poliklinik in H.

Hier stellte man fest, daß das Zahnfleisch um den 1. Prämolarzahn des linken Unterkieferastes stark entzündet war. Der Zahnfleischrand war grau verfärbt und hatte sich so weit zurückgezogen, daß der graue abgestorbene Knochen der Alveole 2—3 mm frei emporragte. Außerdem starker Foetor ex ore und Schwellung der Glandula submaxillaris und Parotis sinistra. Mit einer Knochenfaßzange entfernte man die abgestorbene Alveole, die sich in einem Stück ziemlich leicht herausheben ließ. Die Wunde wurde mit Wasserstoffsuperoxyd ausgespült und der Pat. wurden dauernde Mundspülungen empfohlen. Nach 8 Tagen war die Wunde zu-

geheilt und die Entzündung der Mundschleimhaut und der Speicheldrüsen stark zurückgegangen. Bei der Nachuntersuchung im Oktober fanden sich keine Besonderheiten mehr.

Das gewonnene Präparat war ein bohnengroßer Sequester, der in seinen Umrissen deutlich noch die Formen der Alveole eines Prämolarzahnes zeigte. Er war grau, mit mazerierter, zottiger Oberfläche, an einigen Stellen schwarz verfärbt.

Die chemische Analyse, die im Physiologischen Institut der Universität ausgeführt wurde, ergab keinen nachweisbaren Arsengehalt, ebensowenig die Untersuchung der Haare der Pat., die im Pharmakologischen Institut vorgenommen wurde.

Bei dem ersten der 4 Krankheitsfälle handelt es sich sicher um eine artifizielle Kiefernekrose. Das bis dahin kerngesunde, kräftige, 12-jährige Mädchen erkrankte am Tage nach der zahntechnischen Behandlung. Es ließ sich feststellen, daß versucht worden war, den Zahnnerven durch Einlegen eines mit arseniger Säure getränkten Wattebausches abzutöten. Man hatte versäumt, die Einlage frühzeitig genug wieder zu entfernen, so daß die Säure Zeit fand, durch das Foramen apicale dentis in die zugehörige Alveole einzudringen. Ferner war die Einlage nicht durch eine undurchlässige Substanz nach außen abgedichtet worden, so daß auch eine Säurewirkung auf die den Zahn umgebende Schleimhaut möglich wurde. — Die chemische Untersuchung des bei der Extraktion gewonnenen Zahnes und Sequesterpräparates konnte infolge eines technischen Hindernisses nicht ausgeführt werden, aber auch ohne ihr Ergebnis kann man die erste Frage dahin beantworten, daß es sich hier um eine durch Arsen hervorgerufene Stomatitis und Nekrose handelt. Differentialdiagnostische Erwägungen schließen alle anderen Möglichkeiten aus. Um eine syphilitische Nekrose kann es sich nach Lage der Dinge nicht handeln, auch eine Nekrosenbildung infolge einer chronischen Quecksilber- oder Salvarsantoxikose ist damit ausgeschlossen. Eine Kiefernekrose auf Grund bakterieller Infektion, die so starke örtliche Wirkung hervorruft, hätte sicher eine starke Störung des Allgemeinbefindens, das bis auf die starken Schmerzen sehr gut war, bewirkt. Störungen von seiten des Magen-Darmkanales oder von seiten des Nervensystems traten nicht auf. Außerdem wurde der Erkrankungsherd im Kiefer durch die Zahnextraktion eröffnet, wobei sich zeigte, daß das Kieferinnere vollkommen aseptisch war, Eiter war nirgends vorhanden. Beachtenswert erscheint bei dieser örtlichen Wirkung des Arsens der schnelle Eintritt der Gingivitis, ihre verhältnismäßig weite Ausbreitung und ihre Heftigkeit im Gegensatz zu der nachfolgenden Nekrose, die auf die Alveole des erkrankten Zahnes beschränkt bleibt, ferner vor allem das Ausbleiben von anderen Symptomen der akuten Arsenintoxikation.

Auch die zweite Frage nach Möglichkeit der Vermeidung der Nekrose muß bejaht werden. Die sorgfältige Ueberwachung solch dif-

ferenter Mittel, sowie Vorsicht bei ihrer Anwendung lassen mit großer Wahrscheinlichkeit solche Erkrankungen ausschließen. Da die Erkrankung langwierig und sehr unangenehm ist, kann nicht genug vor unvorsichtigem Gebrauch der arsenigen Säure in der Zahnheilkunde gewarnt werden. Im übrigen kommen Kiefernekrosefälle infolge örtlicher Arseneinwirkung außer in der Zahnpraxis nicht häufig vor. In der Literatur fand ich nur noch einen Fall, wo nach Gebrauch einer arsenhaltigen Zahnpasta heftige Stomatitis und im Anschluß daran Zahnausfall und Nekrose größerer Teile vom Ober- und Unterkieferzahnfortsatz aufgetreten waren. Der Patient ist 1912 in der Breslauer Chirurgischen Klinik behandelt worden und wurde in einer Sitzung der Breslauer Chirurgischen Gesellschaft vorgestellt.

Bevor ich zu den anderen Fällen komme, möchte ich feststellen, daß ich in der Literatur keine Fälle fand, wo infolge längerer Einwirkung von As, sei es per os, per inunctionem, per injectionem oder per inspirationem einverleibt, Kiefernekrose auftrat. Diese ist scheinbar nur nach örtlicher As-Einwirkung gesehen worden, doch kennt man eine As-Stomatitis, die man bei Arbeitern in Arsenhütten und bei sonstigen Fällen von akuter und chronischer As-Vergiftung oft beobachtet hat.

Nach intramuskulären Injektionen von atoxylsaurem Hg = paramidophenylarsinosaurem Hg hat man ferner in der Syphilistherapie starke Neigung zu Stomatitis gesehen, doch erscheint es ziemlich sicher, daß diese Wirkung auf das Hg und nicht auf das ebenfalls in der Verbindung enthaltene As zurückzuführen ist.

Bei dem zweiten Fall, bei dem es sich um eine Sequestrierung zweier Alveolen des linken Oberkieferzahnfortsatzes handelt, ist die Aetiologie der Erkrankung nicht so einfach wie bei dem eben besprochenen. Hier wurden zunächst durch den dauernden Druck des Zahnprothesenhalters die Zahnfleischränder des Nachbarzahnes schwer geschädigt. Da der Patient infolge äußerer Umstände (Arbeitsüberlastung) trotz der starken Schmerzen verhindert war, sich den stark drückenden Zahnkronenhalter frühzeitig genug entfernen zu lassen, entstand allmählich eine Druckatrophie und Zerstörung des darunter liegenden Zahnfleisches. Als nun endlich der Apparat entfernt und der in Mitleidenschaft gezogene Zahn extrahiert wurde, lagen die Alveolenränder schon frei. Diese des Periostes entblößten Knochenteile, die damit jeder Ernährungsmöglichkeit beraubt waren, konnten leicht völlig nekrotisch werden. Nun stand der Erkrankungsprozeß nicht still, sondern ging auf den ganzen übrigen Teil der Alveole und auch auf die Nachbaralveole über. Es entstand zunächst eine aplastische, zirkumskripte Gingivitis mit grauer Verfärbung der Mundschleimhaut, der die Sequestrierung der oben erwähnten Knochenteile folgte. Gleichzeitig ging die bisher begrenzte Gingivitis in eine allgemeinere Stomatitis über. Den locus minoris resistentiae gab die traumatische Ein-

wirkung des Zahnprothesenapparates, hier konnte bei der gleichzeitige und eben vollendeten energischen kombinierten Salvarsan-, Quecksilber und Jodkur die chemisch-toxische Kiefernekrose einen geeigneten Ar griffsort finden und zur Sequestrierung der beiden Alveolen führe Die bei der letzten Salvarsankur angewandten Mengen hielten sic durchaus in den gebräuchlichen Grenzen. Es ist also in diesem Fall ausgeschlossen, daß die Nekrosenbildung durch das Arsen des verab folgten Salvarsans hervorgerufen wurde. Anders verhält es sich m dem angewandten Quecksilber. Als der Patient seine letzte Quecksilber Jodkur abschloß, erkrankte er unter dem Bilde einer chronische Hydrargyrose. Er bekam eine lebhafte Gastroenteritis, gleichzeitig lit er an allgemeinem dauernden Uebelkeitsgefühl und Schwindelanfälle Der Patient hatte im Verlaufe seiner über 1 Jahr fortgesetzten m Salvarsan- und Jodbehandlung kombinierten Quecksilberkuren unver hältnismäßig viel Quecksilber bekommen. Der Körper mußte über ei reichliches Quecksilberdepot verfügen zu der Zeit, als durch den Druc des Apparates eine gute Angriffsstelle für eine Mundhöhlenhydrargyros geschaffen wurde, da erfahrungsgemäß die dem Körper durch die In jektionen einverleibten Hg-Mengen nur langsam resorbiert werde Gleichzeitig hatte Z. auch noch eine Jodkalikur unternehmen müsse Bei der Kombination von Jod- und Hg-Kur entstehen sehr gefährlich Hg-J-Verbindungen im Körper, die schon an and für sich sehr häufi eine Stomatitis hervorzurufen pflegen. Die Frage nach der Aetiologi der Nekrose muß also bei diesem zweiten Patienten dahin beantworte werden, daß sich hier an einer durch traumatische Einflüsse prädest nierten normalen Ausscheidungsstelle für resorbiertes Hg eine Quecl silbernekrose entwickelt hat. Differentialdiagnostisch kommt noch ei tertiäres Gumma in Betracht, wofür die Begrenzung des Nekrose prozesses auf nur zwei Alveolen sprechen würde. Während sich abe bei tertiärsyphilitischer Gummenbildung zuerst eine „pilzartige hype plastische Entzündung" (Lang) des Zahnfleisches zeigt, war eine deu liche Aplasie der entzündeten Schleimhaut bei gleichzeitiger Graufärbun vorhanden. Auch der Sequester war hart, ziemlich glatt und zacki während z. B. Lang (Pathologie und Therapie der Syphilis) von de typischen tertiärsyphilitischen Sequestern sagt, sie seien von Kanälche und Lücken durchsetzt, wie von Würmern angestochen und durchbohr

Fragt man sich, ob sich diese Kiefernekrose hätte verhindern lasse so muß man es hier unentschieden lassen, ob bei Anwendung geringere Hg-Dosen und anderer antisyphilitischer Medikamente der Prozeß nicl trotzdem weitergegangen wäre durch Infektion der durch die Druc atrophie entstandenen Wunde.

Unentschieden bleibt, ob etwa dem verabfolgten Salvarsan m seinem Arsengehalt bei dieser Kiefernekrose eine kumulative Wirkur zuzusprechen ist.

Der nächste Patient, R. L., der dritte der beobachteten Patienten, bekam gegen Ende einer antiluetischen Nachkur, bei der er außer Salvarsan in 4 Wochen noch 4 Spritzen Mercinol erhielt, eine purulente Stomatitis und im Anschluß daran eine Kiefernekrose. Ein halbes Jahr vorher hatte er bei der Hauptkur in 12 Wochen 10 Spritzen Mercinol bekommen. Das akute Einsetzen der Stomatitis und Nekrose in diesem Falle zeigt, wie unberechenbar die toxische Hg-Wirkung eintritt. So große Quecksilberdepots, wie sie ein Körper nach Injektion von 10 Spritzen Mercinol besitzt, sind nach einem halben Jahr noch nicht resorbiert. (Vgl. die Veröffentlichungen aus der Berliner Klinik für Haut- und Geschlechtskrankheiten von KAUFFMANN-WOLFF, 1916, die Arbeiten von DÖHRING und vieler anderer Autoren.) Wird nun noch eine neue Quecksilberzufuhr eingeleitet, so wird der Körper überlastet und die ersten Hg-Intoxikationserscheinungen treten auf. Hierbei ist es noch vollkommen offen gelassen, ob der behandelnde Arzt das Mercinol mit den vorgeschriebenen ZIELERschen Spritzen oder mit gewöhnlicher 1 ccm-Rekordspritze injiziert hat. In letzterem Falle wäre die absolute Ueberdosierung noch größer und die am Ende der zweiten Kur auftretende Stomatitis noch leichter erklärlich. Nach dem Einsetzen der Entzündung der Mundschleimhaut kommt bei diesem Patienten als weitere Ursache für das Fortschreiten des Prozesses die ungenügende Mundpflege hinzu. Der Patient suchte die Entzündung durch Wasserstoffspülungen zum Stehen zu bringen, während, wie NEISSER selbst angibt, nur tägliche gründliche mechanische Reinigung aller Zahnwinkel durch am Ende mit Watte umwickelte Stäbchen die Stomatitis zum Schwinden bringen kann. Die Dringlichkeit dieses Zahnreinigungsverfahrens bei Stomatitis nach Mercinolinjektionen ist aber nicht einmal auf den dem Präparat beigegebenen Gebrauchsanweisungen angegeben, obwohl sie NEISSER in seinen Veröffentlichungen besonders betont hat, und so ist es zu erklären, daß man erst mit der mechanischen Reinigung begann, als es schon zu spät war, der Patient schon lange Zeit im Lazarett lag. In der Zwischenzeit war der Prozeß schon zu weit vorgeschritten, auch war die bei so tiefgehender und langanhaltender Entzündung in der Mundhöhle ja bei der kleinsten Wunde unausbleibliche Infektion schon dazugekommen und hatte zu Nekrosebildungen des Unterkiefers geführt. Als zweites ätiologisches Moment kommt außerdem die Fortsetzung und Beendigung der zweiten Mercinolkur hinzu, die bis zu Ende durchgeführt wurde, obwohl sich schon eine Stomatitis eingestellt hatte. Die im Körper deponierte Hg-Menge war bei Beginn der Stomatitis ja wahrscheinlich schon so groß, daß selbst ein sofortiges Sistieren der Injektionen die folgende Nekrosenbildung nicht hätte verhindern können, denn da die Wirkung der injizierten Hg-Mengen — bei Anwendung eines relativ so schwer resorbierbaren Präparates — ja immer erst nach ziemlich langer Zeit eintritt, war das

Hg der letzten Injektionen ja bei Beginn der Entzündung noch ga nicht wirksam gewesen, trotzdem hätte die Kur jetzt sofort unte brochen werden müssen, zumal jede neue Gabe Hg ja auch noch ande Komplikationen der Hydrargyrose, z. B. von seiten des Verdauung kanales oder der Nieren oder des Nervensystems hätte herbeiführe können.

Bei dem Patienten wurde bei jeder Injektion die Maximaldosis de Mercinols gegeben. Da die Vorgeschichte aber eine chronische Ge wöhnung an Tabak- und Alkoholgenuß zeigt, war an und für sich scho der Gebrauch von Mercinol nach den Angaben Neissers kontraind ziert. Die Maximaldosis hätte der Patient natürlich erst recht nich erhalten dürfen, zumal er ein schmächtiges, ziemlich kleines, gracil ge bautes Individuum ist.

Es handelt sich also bei der Kiefernekrose des dritten Patiente um eine schädliche Ueberschwemmung des Körpers mit Quecksilbe durch die beiden sich rasch folgenden Mercinolkuren, verbunden m einer relativen Ueberdosierung bei den einzelnen Kuren.

Das Salvarsan war bei der vor einem halben Jahr erfolgten kon binierten Hg-Salvarsankur gut vertragen worden. Es fällt also di ferentialdiagnostisch bei Untersuchung der Erkrankungsursache au Auch primäre bakterielle Infektion kann nicht die Ursache der Nekros gewesen sein. Vielmehr ist durch sekundäre bakterielle Infektion de schon im Gang befindliche Prozeß beschleunigt worden. Gegen ein Gummennekrose spricht die ganze stürmische Entwicklung und da Aussehen der Stomatitis und der Nekrose. Auch andere ätiologisch Momente, wie Osteomyelitis oder As-Farbenvergiftung usw., sind nich aufzudecken.

Auch bei diesem Fall von artifizieller Kiefernekrose hätte sich di Erkrankung vermeiden lassen. Dr. Kauffmann-Wolf ist durchaus in Recht, wenn sie sagt, so differente Mittel wie Mercinol gehörten nu in die Hand erfahrener Spezialkliniken. Mercinol ist ein sehr differente Mittel. Das Verhältnis der Dosis curativa zur Dosis letalis beträgt 1 : 3 Deshalb ist bei Verwendung des Mercinols größte Vorsicht am Plat Sämtliche den Gebrauch kontraindizierenden Momente müssen gena berücksichtigt werden.

In Beantwortung der dritten der bei dem Patienten gestellte Fragen muß auch hier jede kumulative Wirkung des Salvarsans b der beobachteten Nekrose verneint werden.

Die vierte Patientin, Frl. E. T., erkrankte am Schlusse einer sech wöchigen Neosalvarsan-Hg-Kur an einer Stomatitis, die schließlic zur Nekrose des ganzen Unterkieferalveolarfortsatzes führte. In de abgestoßenen großen Sequester wurde bei der chemischen Untersuchun mit der Marshschen Probe spurenweise Arsen nachgewiesen. Bei

normalen Knochen bleibt die Probe negativ. Dies Untersuchungsergebnis sowie die typische Aehnlichkeit dieses Krankheitsverlaufes mit dem bei Phosphornekrose drängen hier danach, das Salvarsan für die Entstehung der Erkrankung mit verantwortlich zu machen. Die gleichzeitig sehr intensive Hg-Kur läßt jedoch die Ausschaltung des Hg als Ursache nicht zu, zumal schon wiederholt die Aehnlichkeit der Phosphornekrose mit der bei Hg-Nekrose hervorgehoben wurde. Auffallend bleibt diese Aehnlichkeit auch hier.

Liest man Beschreibungen der P-Kiefernekrose in toxikologischen oder chirurgischen Lehrbüchern der Kieferchirurgie nach, so meint man die Krankengeschichte unseres Falles vor sich zu haben. So schreiben Kaposi und Port: „. . . die Arbeiter beginnen über Schmerzen in einem Zahn zu klagen, bald schwoll der Kiefer in der Nähe dieses Zahnes an, die Schwellung breitete sich rasch weiter aus, und nun beginnt ein Zahn nach dem anderen wackelig zu werden und auszufallen, oder er wird wegen der Schmerzen gezogen. Aus seiner Alveole entleert sich Eiter. Das Zahnfleisch ist in eine schmierige Masse verwandelt, es zieht sich wie bei Gingivitis atrophicans vom Zahn zurück, und der nackte Kiefer mit den leeren Alveolen ragt in die Eitermasse hinein. Der Gestank, den der Kranke verbreitet, ist fürchterlich. Zugleich mit der rasch eintretenden Nekrose des Kieferknochens, dessen Periost vom Eiter abgehoben wird, produziert dieses aber neuen Knochen und zwar in Form von osteophytischen Neuwucherungen, die in Gestalt eines neuen Kiefers den abgestorbenen Knochen als neugebildete Knochenlade umschließen . . .“

Diese Symptome treten auch bei unserem Fall alle auf, so daß man bei der Verwandtschaft von P und As daran denken muß, in diesem Fall das Salvarsan mit als ätiologisches Moment heranzuziehen. Es wurde auch in ganz beträchtlichen Mengen, 0,45, 0,6 gegeben. Bei der Behandlung, die in 6 Wochen abgeschlossen war, für ein junges Mädchen eine ziemlich hohe Dosis. Nun ist aber auch wöchentlich die höchstzulässige Menge des Mercinols verabfolgt worden, 1 ccm, der 0,15 g reines Hg enthält (eine Zielersche Spritze). Diese Injektion, ohne Pause 6 Wochen bei einem jungen Mädchen unternommen, bedeutet aber nach den Erfahrungen der Berliner und Hallischen Dermatologischen Klinik mit Mercinol eine relative Ueberdosierung.

Im späteren Krankheitsverlauf kam auch hier die Unterlassung der mechanischen Zahnreinigung erschwerend hinzu.

Die anderen möglichen Ursachen lassen sich wie bei den anderen Fällen ausschalten.

Durch geringere Gaben von Mercinol und Salvarsan hätte sich die Stomatitis verhindern lassen. Ebenso hätte das Einschieben einer oder

mehrerer längerer Pausen zwischen den Mercinolinjektionen die E krankung nicht so weit fortschreiten lassen.

Was nun die Frage nach der kumulativen Wirkung des Salvarsa anlangt, so ist es schwer zu entscheiden, ob sich die merkurie Stomatitis in einem durch As-Ablagerung geschädigten Gewebe verhältn mäßig leicht hat entwickeln können.

Bei der letzten Patientin weisen der Krankheitsverlauf und Form des Sequesters auf eine tertiäre, luetische, gummöse Alveole nekrose hin. Der Krankheitsprozeß, die Gingivitis und die Sequestrieru treten an einer zirkumskripten Stelle auf, nicht so diffus, wie bei d anderen 4 Fällen. Die Erkrankung begann ungefähr $2^3/_4$ Jahre na der Infektion. Dies erscheint ziemlich früh für tertiär luetische E scheinungen, doch hat man selbst schon 3 Monate nach der Infekti tertiär luetische Erscheinungen beobachtet (Lang). Sekundäre Affe tionen hatte die Patientin schon vor einiger Zeit überstanden (ret bulbäre Neuritis). Auf den Salvarsansequester paßt die Beschreibu die Lang von solch tertiär luetischen Sequestern gibt: „Sie sind v Kanälchen und Lücken durchsetzt, wie von Würmern angenagt u durchbohrt."

Zwischen Konsistenz, Farbe und äußerer Beschaffenheit der S quester der vorigen und dieser Patientin besteht ein großer Unterschi Jener hart und spröde, besonders die Totenlade, dieser mehr we und schwammartig an der Oberfläche, erst in der Tiefe ein har Knochenrest. Der Sequester der vorigen Patientin war viel hell grauweißlich gefärbt, dieser tief-grauschwarz. Jener war bröcke aber glatt an der Oberfläche der Totenlade, die früheren Kontu ziemlich genau wiedergebend. Dieser Sequester dagegen ließ Formen der früheren Alveole nur noch undeutlich erkennen. An Oberfläche war er zottig, von vielen Kanälchen und Löchern dur bohrt. Für einen gummösen Prozeß spricht also manches. Tert syphilitische Kiefersequester sind zwar bekannt, aber nur selten obachtet worden.

Außer 2 von Eyles und Nerling beobachteten Fällen luetisc Unterkiefernekrose fand ich nur noch 6 von Downes beschriebene F von syphilitischer Kiefernekrose, deren syphilitische Natur aber an zweifelt wird.

Differentialdiagnostisch lassen sich bei unserem Fall alle ande Entstehungsursachen ausschalten. Da der Zahn der später erkrank Alveole plombiert worden war, kam zunächst eine As-Nekrose (du arsenige Säure) in Betracht. Die chemische Analyse ergab aber völliges Fehlen von As in dem abgestoßenen Sequester, so daß Gegensatz zu unserem ersten Fall eine Intoxikation mit arseniger Sä

ausgeschlossen war. Gleichzeitig machte der negative Arsenbefund auch eine Salvarsanintoxikation unwahrscheinlich, denn sollte etwa eine Arsennekrose durch Salvarsan möglich sein, so mußte man doch erwarten, analog den Vorgängen bei der Phosphornekrose, wo Sequester und Haare des Patienten stark P-haltig sind, in dem Alveolarsequester und in den Haaren der Patientin As zu finden. Die chemische Untersuchung fiel jedoch negativ aus.

Während der Verdacht auf mitwirkende Ursache bei der Nekrose beim Salvarsan noch wach werden konnte, da die letzte Salvarsankur erst kurze Zeit vorher abgeschlossen war, liegt die letzte Quecksilberbehandlung, eine Schmierkur, 2 Jahre zurück. Da ist selbst bei der langen Speicherung des Hg im Organismus eine Einwirkung des Quecksilbers ausgeschlossen. Außerdem fehlte auch die der Stomatitis mercurialis voraufgehende Salivation, auch ist die Entzündung selbst auf das Zahnfleisch einer Alveole beschränkt geblieben im Gegensatz zu der diffusen merkuriellen Mundschleimhautentzündung. Da sich auch alle anderen ätiologischen Momente ausschalten lassen, bleibt eine tertiäre Lues als einzige Ursache der Kiefernekrose des letzten Falles bestehen. Da es sich um keine artifizielle Nekrose handelt, fällt die Frage fort, ob der Erkrankung vorzubeugen war, zumal da eine dauernde Beobachtung und Behandlung der Grundkrankheit mit antisyphilitischen Mitteln nicht versäumt wurde.

Auch die dritte Frage nach etwaiger kumulativer Beteiligung des Salvarsans muß verneint werden.

Während sich die beiden ersten der drei Fragen, die wir uns bei Besprechung der 5 Nekrosefälle stellten, verhältnismäßig leicht beantworten ließen, läßt sich die dritte Hauptfrage nach einer kumulativen Wirkung des Salvarsans bei der geringen Anzahl der beobachteten Fälle nicht entscheiden. Da es aber bei der Seltenheit der Kiefernekrosefälle überhaupt in der Literatur keine Beobachtung ganzer Serien von Krankheitsfällen gibt, die man zur Entscheidung der Frage verwerten könnte, so haben wir Tierversuche mit zu Rate gezogen. Eigene Tierversuche konnten aus äußeren Gründen nicht unternommen werden. Nach übereinstimmendem Urteil einer Reihe von Forschern — Overbeck, Cloetta, Jacksch, Mehring, Kochmann — ist der Hund das Tier, das auf chronische Vergiftung mit chemischen Medikamenten ein Krankheitsbild bietet, das dem beim Menschen beobachteten am meisten ähnelt und in vielen Punkten genaue Uebereinstimmung zeigt. Bei der Wichtigkeit des Quecksilbers und des Salvarsans in der Behandlung der Syphilis sind mit beiden vielfach Hundeversuche angestellt worden. Die Schwierigkeit, für unsere Frage aus ihnen Nutzen zu ziehen, liegt darin, daß es andere Fragestellungen waren, zu deren Entscheidung die meisten dieser Versuche unternommen wurden. Auch die Ergebnisse von Hundever-

suchen mit anorganischen oder anderen organischen As-Verbindunge sind für uns wichtig, da sie mithelfen, die Frage zu entscheiden, o überhaupt As-Kiefernekrosen anders als nach örtlicher As-Einwirkun vorkommen.

Arsen spielt in Form der „unscheinbaren" arsenigen Säure ein große Rolle bei Giftmorden und Selbstmordversuchen. Schon frü suchte man daher durch Tierversuche seine toxischen Wirkungen z bestimmen, zumal da die steirischen Arsenikesser bewiesen, daß ein Gewöhnung an Arsengenuß möglich sei. Von den steirischen Arsenik essern, die relativ sehr große Mengen von Arsen, allerdings per os zu sich nehmen, ist übrigens keine besondere Neigung zu Stomatiti oder gar zu Kiefernekrose bekannt.

Cloetta unternahm Versuche mit Kaninchen, Hunden und Katzen denen er arsenige Säure per os und per injectionem verabfolgte. Selbs bei längerer Zufuhr und bei steigenden Mengen per os bemerkte e keine Stomatitis, auch bei subkutaner und intramuskulärer Injektio trat sie nicht auf, doch geben die Injektionsversuche kein klares Bild da er den Tieren dabei zum Teil so große Dosen verabfolgte, daß de Exitus infolge anderer schwerer Schädigungen sehr rasch eintrat Cloetta unternahm Versuche mit anorganischen Arsenverbindungen Kochmann beobachtete bei seinen Untersuchungen über die Toxizitä des Salvarsans Serien von Hunden, denen er Salvarsan intramuskulär intravenös und subkutan gab. Neigung zu einer Mundschleimhaut entzündung ist ihm dabei nicht aufgefallen. Er hat keine Fälle vo Stomatitis bei diesen mit Salvarsan behandelten Tieren gefunden.

Czubulski stellte 1912 über die physiologische Wirkung des Sal varsans Hundeversuche mit subkutaner und intravenöser Einführun des Salvarsans an. Er sah, kurz gefaßt, bei Gaben, die überhaupt toxisch Wirkungen auslösten, Blutdruckänderungen, narkoseähnliche Zustände sowie allmähliche schwere Schädigungen von Zentren des verlängerte und des Rückenmarkes mit schließlichem Exitus. Stomatitis ode Kiefernekrose hat er auch bei langsam verlaufenden und daher lang beobachteten Fällen nicht bemerkt.

Auch Allmann in seiner Arbeit über Ausscheidungs- und Speiche rungsverhältnisse des Salvarsans im tierischen Organismus und Alven in seinen „Experimentellen Studien über den Einfluß des Salvarsan und des Neosalvarsans auf Kreislauf und Nieren" haben nicht als Neben erscheinungen das Auftreten von Stomatitis oder gar irgendwelche Knochenschädigungen bemerkt. Es zeigt sich also, daß man durc subkutane, intravenöse und intramuskuläre As- resp. Salvarsanzufuh bei Hunden keine Stomatitis hervorrufen kann. Dies Ergebnis steh im Einklang mit den klinischen Ergebnissen, bei denen man nur nac örtlicher Einwirkung des As Entzündungen der Mundschleimhaut finde

Ein ganz anderes Bild bieten die Ergebnisse der mit Quecksilber unternommenen Tierversuche.

Overbeck, der Kaninchen, Katzen und Hunden Hg subkutan verabfolgte, sah schon nach verhältnismäßig kleinen Gaben heftige Stomatitis auftreten, der aber so rasch eine Pharyngitis, Gastritis und Enteritis mit tödlichem Ausgang folgte, daß er eine Unterkiefernekrose nicht erhielt.

Mehring, der die Versuchstiere zum Teil mit kleineren Mengen behandelte, sah bei Katzen und Hunden nach heftigster Stomatitis Zahnausfall und Sequestrierung von Kieferstücken eintreten.

Almkvist stellte ausgedehnte Tierversuche und Studien über die merkurielle Stomatitis an, wobei er eine Erklärung des Vorganges entwickelt. Er fand oft Nekrose und Abstoßung einzelner Kieferteile im Anschluß an Quecksilberstomatitis.

Bei Tierversuchen hat man also nach Salvarsanbehandlung keine Kiefernekrosen beobachtet, während sie bei Hg-Behandlung eine häufige Erscheinung sind.

Gewinnt man so den Eindruck, daß auch beim Menschen Kiefernekrosen nach Salvarsan nicht vorkommen, so wird man darin noch bestärkt, wenn man erfährt, daß durch Salvarsanbehandlung Fälle von Plaut-Vinzentscher Stomatitis ulcerosa der Wangenschleimhaut geheilt worden sind. Bei diesen Fällen bestand bei Beginn der Behandlung eine schwere Schädigung der Mundschleimhaut. Trotz dieser Prädestination trat bei Behandlung mit Salvarsan keine weitere Entzündung auf, im Gegenteil das Salvarsan konnte fast reaktionslos auf die Krankheitserreger einwirken und die Stomatitis zum Ausheilen bringen.

In jüngster Zeit hat Almkvist nachgewiesen, daß es bei syphilitischen Patienten eine Art von merkurieller Stomatitis gibt, die durch in der Mundschleimhaut befindliche Spirochäten hervorgerufen wird. Diese Fälle sind durch Salvarsan beeinflußbar. Durch Salvarsanbehandlung kann man diese Art von Hg-Stomatitis völlig zum Abheilen bringen. Sollte dem Salvarsan überhaupt bei schon bestehender merkurieller Stomatitis eine kumulierende Wirkung zukommen, so müßte sie hier in Erscheinung treten, wo an und für sich die Mundschleimhaut so schwer geschädigt ist, daß sie einen guten Angriffspunkt für eine noch stärkere Entzündung durch die zugefügte Salvarsanbehandlung bietet.

Die dritte der gestellen Fragen muß also dahin beantwortet werden, daß eine Kiefernekrose nach Salvarsanbehandlung nicht vorkommt, — auch in der Salvarsanliteratur sind keine Fälle bekannt —, bei bestehender merkurieller Stomatitis tritt durch gleichzeitige Salvarsanbehandlung keine weitere Schädigung auf, im Gegenteil, bei manchen

Fällen von Quecksilberstomatitis ist das Salvarsan therapeutisch vo großem Nutzen.

Zusammenfassend kann man ferner nicht genug vor der Gefährlich keit des Mercinols und des grauen Oeles warnen. Nicht immer biete die Fälle quoad vitam eine verhältnismäßig so gute Prognose, wie d von uns beobachteten. Bei den z. B. in der LESSERschen Poliklin eingelieferten Patienten mit Hg-Intoxikation infolge Mercinolbehandlun traten zur Stomatitis rasch schwere Schädigungen des Verdauungs des uropoetischen und des Nervensystems, die in kurzer Zeit zu Tode führten. (G. C

Lebenslauf.

Geboren wurde ich, WERNER SCHULZE, Preuße, evangelischer Konfession, am 23. September 1894 zu Hannover als Sohn des damaligen Regierungsbaumeisters Rudolf Schulze, jetzt Regierungs- und Geh. Baurat in Kassel. Ich besuchte bis zur Quarta das Reformgymnasium in Krotoschin und darauf das Friedrichs-Gymnasium in Kassel, das ich Ostern 1913 mit dem Zeugnis der Reife verließ. Ich studierte darauf in Halle drei Semester Medizin und machte dann im Winter 1914/15 den Feldzug in Polen als Junker beim Infanterie-Regiment 167 mit. Wegen einer schweren Verwundung wurde ich Anfang Mai 1915 im Besitze des Eisernen Kreuzes II. Klasse entlassen. Darauf studierte ich in Halle weitere vier Semester und in Göttingen und Berlin je ein Semester Medizin. Das Physikum bestand ich im März 1916 in Halle und das Staatsexamen im April 1918 in Berlin. Zurzeit bin ich Medizinalpraktikant und wurde als Feldunterarzt wieder beim Fußartillerie-Regiment Nr. 18 eingestellt. Dem Kolloquium unterzog ich mich am 2. Mai 1918.

Frommannsche Buchdruckerei (Hermann Pohle) in Jena.